مقدمه و طبقه‌بندی واسکولیت‌ها

واسکولیت (Vasculitis) به معنای **التهاب دیواره عروق خونی** است. این التهاب می‌تواند باعث ضخیم شدن، ضعیف شدن، تنگ شدن یا ایجاد اسکار در دیواره رگ‌ها شود. این تغییرات جریان خون را محدود کرده و منجر به آسیب به اندام‌ها و بافت‌ها می‌شود.

طبقه‌بندی بر اساس اندازه رگ درگیر

مهم‌ترین روش برای طبقه‌بندی واسکولیت‌ها، بر اساس اندازه رگ‌های درگیر است. این طبقه‌بندی به تشخیص و درمان کمک شایانی می‌کند، زیرا واسکولیت‌های هر گروه علائم و روش‌های درمانی مشابهی دارند.

- **واسکولیت رگ‌های بزرگ (Large-Vessel Vasculitis):** این نوع واسکولیت، آئورت و شاخه‌های اصلی آن را درگیر می‌کند.
  - آرتریت ژانت سل (Giant Cell Arteritis - GCA)
  - آرتریت تاکایاسو (Takayasu Arteritis)
- **واسکولیت رگ‌های متوسط (Medium-Vessel Vasculitis):** شریان‌های اصلی که به اندام‌ها و ارگان‌ها خون‌رسانی می‌کنند (مانند شریان کلیوی) درگیر می‌شوند.
  - پلی‌آرتریت ندوزا (Polyarteritis Nodosa - PAN)
  - بیماری کاوازاکی (Kawasaki Disease)
- **واسکولیت رگ‌های کوچک (Small-Vessel Vasculitis):** شریانچه‌ها (arterioles)، مویرگ‌ها (capillaries) و ونول‌ها (venules) را درگیر می‌کند. این گروه خود به دو دسته تقسیم می‌شود:
  - **مرتبط با ANCA (ANCA-Associated Vasculitis):** در این بیماری‌ها، آنتی‌بادی‌هایی به نام ANCA (Anti-Neutrophil Cytoplasmic Antibodies) در خون یافت می‌شود.
    - گرانولوماتوز همراه با پلی‌آنژئیت (GPA) (Wegener's)
    - پلی‌آنژئیت میکروسکوپیک (MPA)
    - گرانولوماتوز ائوزینوفیلیک همراه با پلی‌آنژئیت (EGPA) (Churg-Strauss)
  - **مرتبط با کمپلکس ایمنی (Immune Complex Vasculitis):** ناشی از رسوب کمپلکس‌های آنتی‌ژن-آنتی‌بادی در دیواره عروق است.
    - پورپورای هنوخ شوئن لاین (IgA Vasculitis)
    - واسکولیت کرایوگلوبولینمیک (Cryoglobulinemic Vasculitis)
    - بیماری ضد غشای پایه گلومرولی (Anti-GBM Disease)

واسکولیت رگ‌های بزرگ

این واسکولیت‌ها آئورت و شاخه‌های اصلی آن را هدف قرار می‌دهند و علائم آنها معمولاً ناشی از کاهش جریان خون به اندام‌های بزرگ (مانند دست‌ها و پاها) یا سر و گردن است.

۱. آرتریت ژانت سل (Giant Cell Arteritis - GCA)

این بیماری که به آن **آرتریت تمپورال** نیز می‌گویند، شایع‌ترین نوع واسکولیت در افراد مسن (بالای ۵۰ سال) است. GCA عمدتاً شاخه‌های خارج جمجمه‌ای شریان کاروتید، به ویژه شریان تمپورال (گیجگاهی) را درگیر می‌کند.

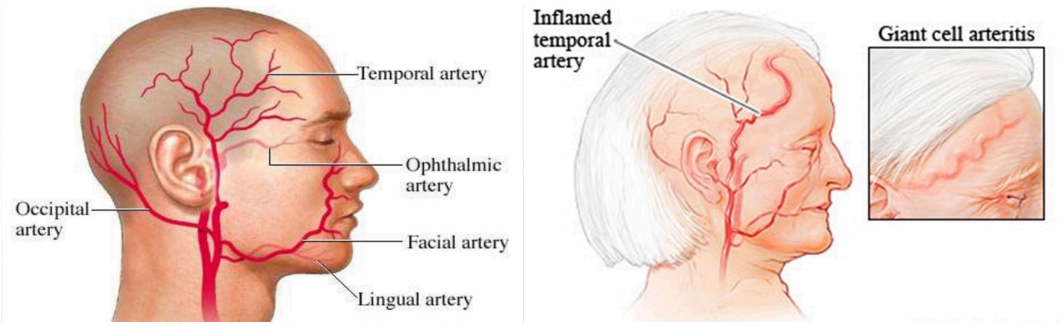

- **تصویر راست :** این تصویر به وضوح التهاب شریان تمپورال را در یک فرد مسن نشان می‌دهد. شریان به صورت یک طناب برجسته، قرمز و حساس روی شقیقه دیده می‌شود. این نما یکی از یافته‌های کلاسیک در معاینه فیزیکی GCA است.
- **تصویر چپ:** این تصویر آناتومی شریان‌های سر و صورت را نشان می‌دهد. در GCA، التهاب می‌تواند هر یک از این شاخه‌های شریان کاروتید را درگیر کند. درگیری **شریان افتالمیک (چشمی)** بسیار خطرناک است زیرا می‌تواند باعث کوری ناگهانی و دائمی شود. درگیری **شریان لینگوال (زبانی)** یا **فاسیال (صورتی)** می‌تواند باعث درد زبان و فک هنگام جویدن (لنگش فک) شود.

پاتوژنز (مکانیسم بیماری): التهاب در GCA یک فرآیند **گرانولوماتوز** است که توسط **سلول‌های T لنفوسیتی** هدایت می‌شود.

تحلیل پاتوژنز :

1. **فعال‌سازی ایمنی در لایه خارجی رگ (Adventitia):** یک عامل ناشناخته (احتمالاً عفونی) سلول‌های ایمنی به نام "سلول‌های دندریتیک" را در خارجی‌ترین لایه دیواره شریان فعال می‌کند. این سلول‌ها، سلول‌های T را فراخوانی کرده و فعال می‌کنند.
2. **نفوذ التهاب به لایه میانی (Media) :** سلول‌های T فعال شده و ماکروفاژها به لایه میانی دیواره رگ نفوذ می‌کنند. در اینجا، ماکروفاژها به هم می‌پیوندند و **سلول‌های غول‌آسا (Giant Cells)** را تشکیل می‌دهند که مشخصه این بیماری است. این سلول‌ها سیتوکاین‌های التهابی مانند TNF-α و IL-6 آزاد می‌کنند که باعث التهاب سیستمیک (تب، کاهش وزن) و آسیب بافتی می‌شوند.
3. **تخریب دیواره و انسداد رگ :** سلول‌های التهابی آنزیم‌ها و فاکتورهای رشدی آزاد می‌کنند که لایه الاستیک داخلی رگ را تخریب کرده و باعث تکثیر بیش از حد داخلی‌ترین لایه رگ (Intima) می‌شوند. این پدیده که **هایپرپلازی اینتیما** نام دارد، باعث تنگ شدن و در نهایت انسداد رگ می‌شود و علائمی مانند سردرد و کوری را ایجاد می‌کند.

- **هیپرپلازی** (تکثیر سلولی) در لایه **اینتیما** (داخلی‌ترین لایه) رخ می‌دهد و باعث تنگی رگ می‌شود. اما **فراگمانتاسیون** (تکه تکه شدن) مربوط به **لامینای الاستیک داخلی** است که بین لایه اینتیما و مدیا قرار دارد.

علائم بالینی:

- **علائم سیستمیک:** تب، خستگی، کاهش وزن و بی‌اشتهایی.
- **علائم مرتبط با آرتریت:**
  - **سردرد جدید:** شایع‌ترین علامت (۷۶٪ موارد)، معمولاً در ناحیه گیجگاهی.
  - **حساسیت پوست سر:** درد هنگام لمس پوست سر یا شانه کردن موها.
  - **لنگش فک (Jaw Claudication):** درد در فک هنگام جویدن که با استراحت بهبود می‌یابد.
  - **علائم چشمی:** تاری دید، دوبینی یا کوری ناگهانی در یک چشم (یک اورژانس پزشکی).
- **ارتباط با پلی‌میالژیا روماتیکا (PMR):** حدود ۴۰-۵۰٪ بیماران مبتلا به GCA، علائم PMR را نیز دارند. PMR با درد و خشکی صبحگاهی در گردن، شانه‌ها و لگن مشخص می‌شود.

تشخیص:

- **معیارهای تشخیصی (ACR):** برای تشخیص، وجود حداقل ۳ مورد از ۵ معیار زیر لازم است:
  1. سن شروع بالای ۵۰ سال
  2. سردرد جدید
  3. غیرطبیعی بودن شریان تمپورال در معاینه (حساسیت یا نبض ضعیف)
  4. ESR (سرعت رسوب گلبول قرمز) بالاتر از ۵۰ mm/h
  5. بیوپسی (نمونه‌برداری) غیر طبیعی از شریان
- **بیوپسی شریان تمپورال:** این روش **استاندارد طلایی** برای تشخیص است.

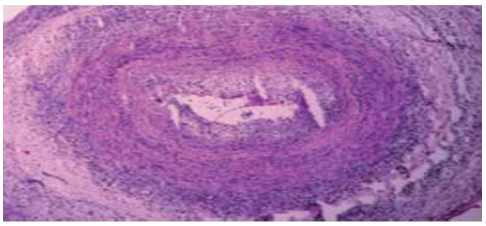
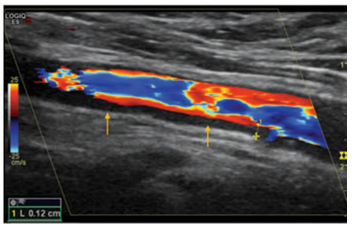
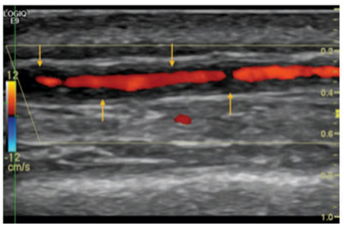

- **تصویر بیوپسی :** این تصویر میکروسکوپی، نفوذ گسترده سلول‌های التهابی تک‌هسته‌ای و سلول‌های غول‌آسا را در تمام لایه‌های دیواره شریان نشان می‌دهد که تشخیص GCA را تأیید می‌کند.
- **تصویر سونوگرافی داپلر :** در این تصاویر، یک هاله تیره و هیپواکو (Hypoechoic Halo) در اطراف لومن (فضای داخلی) شریان تمپورال دیده می‌شود (با فلش‌ها مشخص شده). این "علامت هاله" نشان‌دهنده اِدِم و التهاب دیواره رگ است و یک روش غیرتهاجمی برای کمک به تشخیص GCA است.

مثال بالینی برای GCA: یک خانم ۷۲ ساله با شکایت از سردرد شدید و جدید در ناحیه شقیقه راست از دو هفته پیش مراجعه کرده است. او همچنین از درد فک هنگام غذا خوردن و تاری دید گذرا در چشم راستش شاکی است. در معاینه، شریان تمپورال راست او برجسته و به لمس حساس است. آزمایش خون او ESR=۹۵ mm/h را نشان می‌دهد. با توجه به سن، سردرد جدید، علائم چشمی و ESR بالا، به شدت به GCA مشکوک می‌شویم. درمان با استروئید با دوز بالا فوراً شروع شده و بیمار برای بیوپسی شریان تمپورال فرستاده می‌شود.

---

۲. آرتریت تاکایاسو (Takayasu Arteritis - TA)

این بیماری که به آن "بیماری بدون نبض" نیز می‌گویند، یک واسکولیت گرانولوماتوز مزمن است که آئورت و شاخه‌های اصلی آن را درگیر می‌کند. برخلاف GCA، این بیماری عمدتاً **زنان جوان (زیر ۴۰ سال)**، به ویژه در آسیا را مبتلا می‌کند.

پاتوژنز (مکانیسم بیماری): مکانیسم تاکایاسو نیز مانند GCA، یک التهاب گرانولوماتوز با واسطه سلول‌های ایمنی است.

در افراد با زمینه ژنتیکی خاص (HLA-Bw 52) باعث فعال شدن سلول‌های ایمنی (ماکروفاژها، سلول‌های NK و CD8) در دیواره آئورت می‌شوند. این سلول‌ها سیتوکاین‌هایی مانند IL-6 و TNFα ترشح می‌کنند که دو پیامد اصلی دارد:

1. **تکثیر میواینتیمال (Myointimal Proliferation):** باعث ضخیم شدن دیواره رگ و تنگی (Stenosis) لومن می‌شود.
2. **تخریب فیبرهای الاستیک:** باعث ضعیف شدن دیواره رگ و تشکیل آنوریسم (Aneurysm) می‌شود. این دو فرآیند (تنگی و آنوریسم) منجر به علائم بالینی تاکایاسو می‌شوند.

علائم بالینی:

- **فاز اولیه (سیستمیک):** علائم غیر اختصاصی مانند خستگی، تب خفیف، کاهش وزن و دردهای مفصلی.
- **فاز ثانویه (عروقی):** علائم ناشی از تنگی عروق:
  - **لنگش اندام‌ها (Limb Claudication):** درد و خستگی در دست‌ها هنگام فعالیت (مثلاً شانه کردن مو).
  - **نبض ضعیف یا عدم وجود نبض:** به خصوص در شریان‌های بازویی.
  - **اختلاف فشار خون:** اختلاف بیش از ۱۰ میلی‌متر جیوه بین دو بازو.
  - **بروئی (Bruit):** شنیدن صدای سوفل مانند روی شریان‌های تنگ شده (مانند ساب‌کلاوین یا آئورت) با استتوسکوپ.
  - **فشار خون بالا:** به دلیل تنگی شریان کلیوی.

تشخیص: تشخیص بر اساس یافته‌های بالینی و تصویربرداری است.

- **معیارهای تشخیصی (ACR):** وجود حداقل ۳ مورد از ۶ معیار زیر:
  1. سن شروع زیر ۴۰ سال
  2. لنگش اندام‌ها
  3. کاهش نبض شریان بازویی
  4. اختلاف فشار خون بیش از ۱۰ میلی‌متر جیوه بین دو بازو
  5. بروئی روی شریان ساب‌کلاوین یا آئورت
  6. شواهد آنژیوگرافیک از تنگی یا انسداد آئورت یا شاخه‌های اصلی آن
- **تصویربرداری:** MRA (آنژیوگرافی با رزونانس مغناطیسی) و CTA (آنژیوگرافی با سی‌تی اسکن) روش‌های اصلی برای مشاهده ضخیم شدن دیواره آئورت، تنگی‌ها و آنوریسم‌ها هستند.

- این تصاویر رادیوگرافی با تزریق ماده حاجب، وضعیت آئورت و شاخه‌های آن را نشان می‌دهند.
  - **۱ :** انسداد کامل شریان کاروتید مشترک چپ را در یک خانم ۲۰ ساله نشان می‌دهد.
  - **۲ :** تنگی‌های صاف و مخروطی شکل (Tapered stenosis) در شریان‌های کاروتید دو طرف و ساب‌کلاوین راست را نشان می‌دهد (با مثلث‌ها مشخص شده).
  - **۳ و ۴:** تنگی آئورت شکمی و شریان کلیوی را نشان می‌دهند که می‌تواند باعث فشار خون بالا شود.
- **۶ :** این تصویر، افزایش جذب ماده رادیواکتیو (FDG) را در تمام طول آئورت و شاخه‌های اصلی آن (فلش‌های زرد) نشان می‌دهد. این یافته نشان‌دهنده التهاب فعال در دیواره این عروق است.

درگیری عروقی و تظاهرات بالینی در آرتریت تاکایاسو

آرتریت تاکایاسو با درگیری **آئورت و شاخه‌های اصلی آن** مشخص می‌شود. محل درگیری شریان، تعیین‌کننده تظاهرات بالینی است. ارتباط بین شریان‌های درگیر و علائم بالینی را به خوبی نشان می‌دهد:

- **شریان ساب‌کلاوین (Subclavian Artery) (شایع‌ترین، ۹۳٪):**
  - **علائم: لنگش دست** (درد و خستگی حین فعالیت)، پدیده رینود، اختلاف فشار خون بین دو بازو، نبض ضعیف.
- **شریان کاروتید مشترک (Common Carotid Artery) (۵۸٪):**
  - **علائم: تغییرات بینایی**، سنکوپ، حملات ایسکمیک گذرا (TIA)، سکته مغزی.
- **شریان ورتبرال (Vertebral Artery) (۳۵٪):**
  - **علائم: تغییرات بینایی**، سرگیجه.
- **آئورت شکمی (Abdominal Aorta) (۴۷٪):**
  - **علائم:** درد شکم، تهوع، استفراغ.
- **شریان کلیوی (Renal Artery) (۳۸٪):**
  - **علائم: فشار خون بالا (Hypertension)**، نارسایی کلیه.
- **قوس آئورت (Aortic Arch) (۳۵٪):**
  - **علائم:** نارسایی دریچه آئورت، نارسایی احتقانی قلب.
- **شریان ریوی (Pulmonary Artery) (۱۰-۴۰٪):**
  - **علائم:** درد قفسه سینه غیرمعمول، تنگی نفس.

مقایسه GCA و تاکایاسو :

- **سن:** GCA در افراد بالای ۵۰ سال، تاکایاسو در افراد زیر ۴۰ سال.

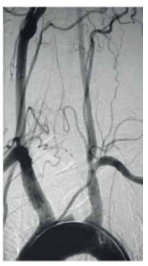
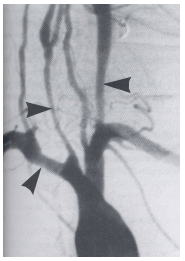

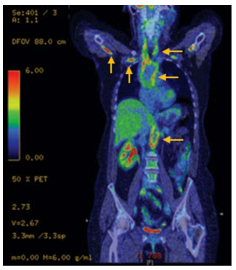

- **قومیت:** GCA در اروپایی‌ها شایع‌تر است، تاکایاسو در آسیایی‌ها.
- **عروق درگیر:** GCA عمدتاً شاخه‌های کاروتید خارجی (مانند تمپورال) را درگیر می‌کند، در حالی که تاکایاسو آئورت و شاخه‌های اصلی آن را درگیر می‌کند.
- **فشار خون کلیوی:** در GCA نادر است، اما در تاکایاسو شایع است.

مقایسه درگیری چشمی در تاکایاسو و GCA:

- **در GCA:** علت اصلی کوری، ایسکمی عصب بینایی (AION) به دلیل درگیری **شریان‌های کوچک انتهایی** مانند شریان سیلیاری خلفی است.
- **در تاکایاسو:** تغییرات بینایی معمولاً به دلیل کاهش جریان خون در **شریان‌های بزرگ** تأمین‌کننده مغز و چشم (مانند **کاروتید و ورتبرال**) است و علائم ممکن است بیشتر به صورت تاری دید گذرا، سرگیجه یا علائم سکته مغزی باشد تا کوری ناگهانی به سبک AION.

مثال بالینی برای تاکایاسو: یک خانم ۲۵ ساله آسیایی با شکایت از خستگی، تب‌های خفیف و درد در بازوی چپ هنگام فعالیت مراجعه کرده است. در معاینه، نبض شریان رادیال چپ او ضعیف است و فشار خون در بازوی راست ۱۴۰/۹۰ و در بازوی چپ ۱۱۰/۸۰ میلی‌متر جیوه است. یک بروئی در بالای استخوان ترقوه چپ شنیده می‌شود. با شک به آرتریت تاکایاسو، MRA از آئورت و شاخه‌های آن درخواست می‌شود که تنگی شدید در شریان ساب‌کلاوین چپ را نشان می‌دهد.

واسکولیت رگ‌های کوچک با واسطه کمپلکس ایمنی

در این گروه از واسکولیت‌ها، آسیب به عروق کوچک ناشی از رسوب **کمپلکس‌های ایمنی (Immune Complexes)** است.

پاتوژنز (مکانیسم بیماری) :

1. **تشکیل کمپلکس ایمنی:** آنتی‌بادی (Ab) به یک آنتی‌ژن (Ag) متصل شده و یک "کمپلکس ایمنی" (IC) را تشکیل می‌دهد.
2. **رسوب کمپلکس:** این کمپلکس‌ها در جریان خون گردش کرده و در دیواره عروق کوچک رسوب می‌کنند.
3. **فعال‌سازی کمپلمان و جذب نوتروفیل:** کمپلکس رسوب کرده، سیستم کمپلمان (یک سری از پروتئین‌های ایمنی) را فعال می‌کند. یکی از محصولات این فعال‌سازی، C5a است که یک جاذب شیمیایی قوی برای **نوتروفیل‌ها** است.
4. **آسیب عروقی:** نوتروفیل‌ها به محل هجوم آورده و با آزاد کردن آنزیم‌های لیزوزومی و رادیکال‌های آزاد اکسیژن، به دیواره رگ آسیب می‌زنند. بقایای هسته نوتروفیل‌های تخریب شده در بافت، نمای میکروسکوپی مشخصی به نام **لکوکیتوکلازی (Leukocytoclasis)** ایجاد می‌کند. به همین دلیل به این نوع واسکولیت، **واسکولیت لکوسیتوکلاستیک** نیز می‌گویند.

۱. پورپورای هنوخ شوئن لاین (Henoch-Schönlein Purpura - HSP) یا واسکولیت IgA

HSP شایع‌ترین واسکولیت در **کودکان** است و اغلب به دنبال یک عفونت دستگاه تنفسی فوقانی (مانند سرماخوردگی) رخ می‌دهد. مشخصه اصلی آن، رسوب کمپلکس‌های ایمنی حاوی **آنتی‌بادی IgA** در عروق کوچک است.

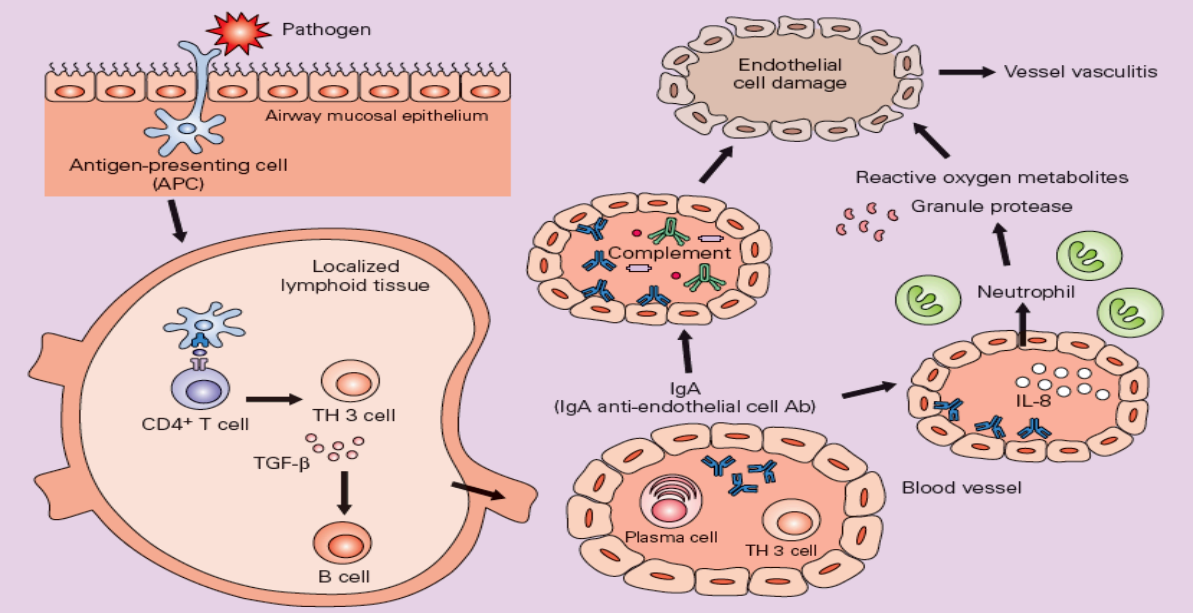

یک پاتوژن (مثلاً استرپتوکوک) از طریق مخاط تنفسی وارد بدن می‌شود. سلول‌های ارائه‌دهنده آنتی‌ژن (APC) آن را به سلول‌های T معرفی می‌کنند. این فرآیند در نهایت منجر به تولید آنتی‌بادی‌های IgA غیرطبیعی توسط پلاسماسل‌ها می‌شود. این آنتی‌بادی‌ها کمپلکس‌های ایمنی تشکیل داده و در عروق کوچک پوست، مفاصل، روده و کلیه‌ها رسوب می‌کنند و با فعال کردن کمپلمان و جذب نوتروفیل‌ها، باعث التهاب و آسیب عروقی می‌شوند.

علائم بالینی: بیماری با تظاهرات کلاسیک چهارگانه مشخص می‌شود:

1. **پورپورای قابل لمس (Palpable Purpura):** ضایعات پوستی قرمز-بنفش که برجسته هستند و با فشار محو نمی‌شوند. این ضایعات عمدتاً روی پاها و باسن ظاهر می‌شوند.
2. **آرتریت یا آرترالژی (درد مفصلی) :** معمولاً مچ پا و زانوها را درگیر می‌کند و تورم دارد اما مفصل را تخریب نمی‌کند.
3. **درد شکم:** درد کولیکی شکم که می‌تواند با تهوع، استفراغ و خونریزی گوارشی همراه باشد.
4. **درگیری کلیوی (نفریت):** از وجود خون در ادرار (هماچوری) تا نارسایی کلیوی متغیر است.

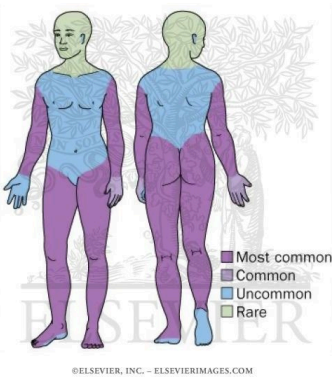

- **تصویر توزیع ضایعات :** این تصویر نشان می‌دهد که ضایعات پوستی (پورپورا) **شایع‌تر** در اندام‌های تحتانی و باسن هستند. این توزیع وابسته به جاذبه، برای HSP بسیار معمول است.
- **تصویر پورپورا :** این عکس، پورپوراهای قابل لمس تیپیک را در ناحیه باسن یک بیمار نشان می‌دهد.

مثال بالینی برای HSP : یک پسر بچه ۶ ساله، دو هفته پس از ابتلا به گلودرد، دچار درد و ورم مچ پاها، دل‌درد و ضایعات پوستی برجسته و بنفش روی ساق پاها و باسن شده است. آزمایش ادرار او وجود خون و پروتئین را نشان می‌دهد. این مجموعه علائم (ضایعات پوستی، درد مفصل، درد شکم و درگیری کلیه به دنبال عفونت تنفسی) برای پورپورای هنوخ شوئن لاین تشخیصی است.

---

۲. واسکولیت کرایوگلوبولینمیک (Cryoglobulinemic Vasculitis)

این بیماری ناشی از وجود پروتئین‌های غیرطبیعی به نام **کرایوگلوبولین** در خون است. این پروتئین‌ها ایمونوگلوبولین‌هایی (آنتی‌بادی) هستند که در دمای پایین (سرما) رسوب کرده و با گرم شدن دوباره حل می‌شوند. این رسوب در عروق کوچک باعث واسکولیت می‌شود.

طبقه‌بندی :

- **نوع I:** کرایوگلوبولین از یک نوع آنتی‌بادی مونوکلونال (معمولاً IgM یا IgG) تشکیل شده است. این نوع بیشتر با بیماری‌های خونی مانند مولتیپل میلوما همراه است و به ندرت باعث واسکولیت می‌شود. RF is negative
- **نوع II و III (کرایوگلوبولینمی مختلط):** کرایوگلوبولین از مخلوطی از آنتی‌بادی‌ها (معمولاً IgM و IgG) تشکیل شده است. این نوع به شدت با عفونت مزمن **ویروس هپاتیت C (HCV)** در بیش از ۹۰٪ موارد مرتبط است. این انواع معمولاً باعث واسکولیت می‌شوند. RF activity

بیماران معمولاً زنان میانسال (۴۰-۵۰ ساله) هستند.

علائم بالینی (سه‌گانه Meltzer)

تظاهرات کلاسیک بیماری شامل سه‌گانه زیر است:

1. **پورپورای قابل لمس راجعه:** شایع‌ترین علامت که عمدتاً در اندام تحتانی دیده می‌شود.
2. **آرترالژی (درد مفصلی):** درد مفاصل بدون ایجاد تخریب.
3. **ضعف و خستگی.**

سایر تظاهرات مهم عبارتند از:

- **فنومن رینود.**
- **درگیری اعصاب محیطی:** به صورت نوروپاتی حسی یا مونونوریت مولتی‌پلکس.
- **درگیری کلیه (۱۰-۳۰٪):** به صورت **م‌embranoproliferative glomerulonephritis (MPGN)** که می‌تواند منجر به نارسایی کلیه شود.
- **سایر علائم:** زخم‌های پوستی، اسپلنومگالی (بزرگی طحال)، اختلال عملکرد کبد.

- نکروز و سیاه‌شدگی (گانگرن) در نوک انگشت پا و لاله گوش به دلیل انسداد عروق.
- پورپورا های به هم پیوسته و زخم‌های پوستی روی پا.

یافته‌های آزمایشگاهی

- **مثبت بودن تست کرایوگلوبولین** (تشخیصی).
- **RF مثبت با تیتر بالا** (بسیار شایع).
- **کاهش شدید C4** (بسیار مشخص).
- **مثبت بودن آنتی‌بادی HCV و HCV-RNA** در اکثر موارد.
- افزایش ESR.

مثال بالینی برای کرایوگلوبولینمی: یک خانم ۵۵ ساله با سابقه هپاتیت C، با شکایت از ضایعات پوستی بنفش و دردناک روی ساق پاها، درد مفاصل و احساس کرختی در پاهایش مراجعه کرده است. آزمایشات او RF مثبت، C4 پایین و وجود کرایوگلوبولین در سرم را تأیید می‌کند. این یافته‌ها تشخیص واسکولیت کرایوگلوبولینمی مرتبط با هپاتیت C را مسجل می‌کند.

واسکولیت با اندازه رگ متغیر

بیماری بهجت (Behçet's Disease)

بیماری بهجت یک واسکولیت التهابی چند سیستمی است که می‌تواند عروق با هر اندازه‌ای (کوچک، متوسط و بزرگ) و هم شریان‌ها و هم وریدها را درگیر کند. این بیماری در مناطق "جاده ابریشم" از جمله ترکیه، ایران و ژاپن شایع‌تر است.

پاتوژنز (مکانیسم بیماری): علت دقیق بیماری ناشناخته است، اما ترکیبی از **استعداد ژنتیکی** (به ویژه HLA-B51) و یک محرک محیطی (مانند عفونت) به نظر می‌رسد که باعث پاسخ ایمنی غیرطبیعی می‌شود.

پاتوژنز: یک "محرک آنتی‌ژنی" باعث فعال شدن هر دو شاخه سیستم ایمنی (سلول‌های T کشنده و T کمکی) می‌شود. این سلول‌ها سیتوکاین‌های التهابی (مانند TNF-α، IL-8، IL-12) آزاد می‌کنند که نوتروفیل‌ها و مونوسیت‌ها را به شدت فعال می‌کنند. فعالیت بیش از حد نوتروفیل‌ها یکی از ویژگی‌های اصلی بیماری بهجت است و منجر به التهاب عروق (واسکولیت) و سایر تظاهرات بیماری می‌شود.

۱. زخم‌های دهانی (آفت)

- **ضروری‌ترین** علامت برای تشخیص است و تقریباً در ۱۰۰٪ بیماران دیده می‌شود.

- معمولاً به صورت **آفت مینور** (کوچک) هستند: گرد یا بیضی، کم‌عمق، با اندازه کمتر از ۱ سانتی‌متر، پوشیده شده با غشای زرد-خاکستری و حاشیه قرمز ملتهب.
- بسیار **دردناک** هستند.
- در هر جایی از حفره دهان (لب، گونه، زبان، کام) می‌توانند ایجاد شوند.
- معمولاً طی ۱ تا ۲ هفته **بدون برجای گذاشتن اسکار** بهبود می‌یابند و به طور مکرر عود می‌کنند.

۲. زخم‌های تناسلی

- **اختصاصی‌ترین** تظاهر مخاطی است.
- از نظر ظاهری شبیه آفت‌های دهانی هستند اما معمولاً **بزرگتر و عمیق‌تر** می‌باشند.
- **محل درگیری:**
  - در **مردان:** عمدتاً روی **اسکروتوم**. به طور مشخص گلانس و مجرای ادرار درگیر نمی‌شوند.
  - در **زنان:** روی **ولو (فرج) و واژن**.
- بسیار **دردناک** هستند و بهبودی آنها ۱ تا ۳ هفته طول می‌کشد و **اغلب با اسکار** همراه است.

۳. ضایعات پوستی

در حدود ۸۰٪ بیماران دیده می‌شوند و بسیار متنوع هستند:

- **ضایعات پاپولوپوستولار (شبه آکنه):** شایع و اختصاصی هستند و معمولاً خارج از نواحی معمول آکنه (مثلاً روی تنه و اندام‌ها) دیده می‌شوند.
- **اریتم ندوزوم:** ندول‌های قرمز، گرم و دردناک که بیشتر روی ساق پا ایجاد می‌شوند.
- **سایر ضایعات:** واسکولیت سطحی، پیودرما گانگرنوزوم و سندرم Sweet.

۴. پدیده پاترژی (Pathergy Phenomenon)

- یک واکنش پوستی هایپر اکتیو به ترومای جزئی است.
- با وارد کردن یک سوزن استریل به پوست، پس از ۲۴-۴۸ ساعت یک پاپول یا پوستول در محل ایجاد می‌شود.
- این پدیده برای بهجت بسیار اختصاصی است اما حساسیت آن بسته به منطقه جغرافیایی متغیر است (در ایران و ترکیه شایع‌تر است).
- **درگیری چشمی (یووئیت):** یک عارضه بسیار جدی که می‌تواند منجر به کوری شود. التهاب در قسمت قدامی (یووئیت قدامی) یا خلفی (یووئیت خلفی، واسکولیت شبکیه) چشم رخ می‌دهد.
  - درگیری چشمی در **مردان شایع‌تر** و شدیدتر است و معمولاً در سال‌های ابتدایی بیماری رخ می‌دهد.
- **درگیری مفاصل:** آرتریت غیرتخریب‌کننده معمولاً در زانو و مچ پا.
- **درگیری عروقی:** ترومبوز وریدهای عمقی (لخته در وریدهای پا)، ترومبوز وریدهای بزرگ (مانند SVC) و آنوریسم (به ویژه آنوریسم شریان ریوی که می‌تواند کشنده باشد).
- **درگیری سیستم عصبی (نوروبهجت):** می‌تواند به صورت التهاب بافت مغز (پاراشیمی) یا ترومبوز سینوس‌های وریدی مغزی تظاهر کند و پیش‌آگهی بدی دارد.

- **زخم‌های دهانی :** تصاویر آفت‌های دهانی تیپیک را نشان می‌دهند؛ زخم‌های گرد یا بیضی با مرکز زرد-خاکستری و حاشیه قرمز و ملتهب.
- **زخم‌های تناسلی :** این تصاویر زخم‌های بزرگ و عمیق را در ناحیه تناسلی نشان می‌دهند که مشخصه بهجت است.
- **ضایعات پوستی:** تصاویری از ضایعات پوستی مختلف در بهجت، از جمله ضایعات شبه فولیکولیت ، اریتم ندوزوم و پیودرما گانگرنوزوم را نشان می‌دهد.

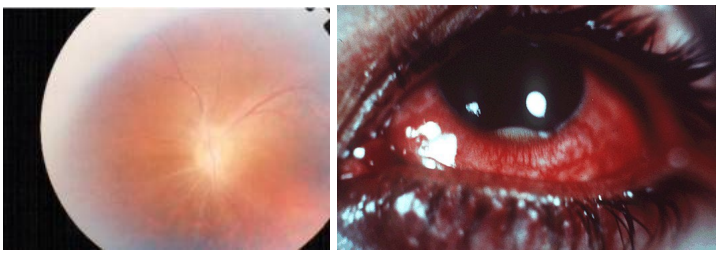

- **درگیری چشمی : هیپوپیون (Hypopyon)** را نشان می‌دهد که تجمع چرک (نوتروفیل) در اتاق قدامی چشم است و یک یافته کلاسیک (هرچند نه شایع) در یووئیت بهجت است. واسکولیت شبکیه با خونریزی و التهاب اطراف عروق را نشان می‌دهد.

معیارهای تشخیصی (ICBD 2014)

تشخیص بیماری بهجت بر اساس یک سیستم امتیازبندی بالینی است. برای تشخیص، بیمار باید حداقل **۴ امتیاز** کسب کند:

- **درگیری چشمی (یووئیت قدامی، خلفی یا واسکولیت شبکیه): ۲ امتیاز**
- **آفت تناسلی: ۲ امتیاز**
- **آفت دهانی: ۱ امتیاز**
- **ضایعات پوستی (اریتم ندوزوم، ضایعات شبه آکنه): ۱ امتیاز**
- **تظاهرات عروقی (ترومبوز وریدی/شریانی، آنوریسم): ۱ امتیاز**
- **تست پاترژی مثبت: ۱ امتیاز**
- **تظاهرات عصبی (نوروبهجت): ۱ امتیاز** (این مورد در نسخه اصلی معیارها نیست اما ارزش بالایی دارد).

مثال بالینی برای بیماری بهجت: یک مرد جوان ۳۰ ساله ایرانی با سابقه چندین ساله آفت‌های دهانی دردناک، برای سه بار در سال گذشته دچار زخم‌های دردناک در ناحیه تناسلی شده است. او همچنین ضایعات پوستی شبیه جوش روی تنه خود دارد. در مراجعه اخیر، از تاری دید و درد در چشم راستش شاکی است. معاینه چشم‌پزشکی یووئیت خلفی را تأیید می‌کند. این مجموعه علائم (آفت دهانی راجعه + زخم تناسلی + ضایعات پوستی + درگیری چشمی) تشخیص بیماری بهجت را قطعی می‌کند.

چند نکته مهم در رویکرد به واسکولیت تأکید می‌کنند:

1. **همیشه به بیماری‌های تقلیدکننده واسکولیت فکر کنید:** بسیاری از بیماری‌ها (مانند عفونت‌ها، بدخیمی‌ها یا آمبولی کلسترول) می‌توانند علائمی شبیه واسکولیت ایجاد کنند. تشخیص اشتباه می‌تواند منجر به درمان نادرست و خطرناک شود.
2. **بافت، کلید تشخیص است (Tissue is the Issue):** در بسیاری از موارد، تشخیص قطعی واسکولیت نیازمند نمونه‌برداری (بیوپسی) از بافت درگیر (پوست، کلیه، عصب یا شریان) و مشاهده التهاب در زیر میکروسکوپ است.
3. **تشخیص و درمان سریع، حیاتی است:** تأخیر در تشخیص و شروع درمان، به ویژه در واسکولیت‌هایی که ارگان‌های حیاتی مانند چشم، کلیه یا ریه را درگیر می‌کنند، می‌تواند منجر به آسیب دائمی و غیرقابل برگشت شود.

پدیده رینود (Raynaud's Phenomenon)

تعریف

پدیده رینود یک پاسخ عروقی اغراق‌آمیز به **سرما یا استرس هیجانی** است که به صورت تغییر رنگ کاملاً مشخص در انگشتان دست و پا تظاهر می‌کند. این پدیده ناشی از انقباض ناگهانی و شدید شریان‌های کوچک (آرتریول‌ها) است.

مراحل تغییر رنگ کلاسیک

1. **سفید (رنگ‌پریدگی):** به دلیل وازواسپاسم و قطع جریان خون (ایسکمی).
2. **آبی (سیانوز):** به دلیل کاهش اکسیژن در خون باقی‌مانده در عروق.
3. **قرمز (هیپرمی):** به دلیل بازگشت سریع جریان خون پس از رفع اسپاسم (خون‌رسانی مجدد).

انواع رینود

- **رینود اولیه (بیماری رینود):** شایع‌تر است، معمولاً در زنان جوان شروع می‌شود، اغلب خوش‌خیم است و با بیماری زمینه‌ای دیگری همراه نیست.
- **رینود ثانویه:** ناشی از یک بیماری یا عامل زمینه‌ای است. علل آن عبارتند از:
  - **بیماری‌های بافت همبند:** به ویژه **اسکلرودرمی** (که در آن تقریباً همیشه وجود دارد)، لوپوس، میوزیت و آرتریت روماتوئید.
  - **بیماری‌های عروقی:** مانند **آرتریت تاکایاسو** (به دلیل تنگی شریان ساب‌کلاوین)، بیماری بورگر و آترواسکلروز.
  - **داروها:** مانند بتابلاکرها، آمفتامین‌ها و برخی داروهای شیمی‌درمانی.
  - **عوامل شغلی:** مانند کار با ابزارهای لرزاننده.

در زمینه واسکولیت‌ها، رینود بیشتر در بیماری‌هایی دیده می‌شود که می‌توانند عروق اندام‌ها را درگیر کنند، مانند **تاکایاسو** و **کرایوگلوبولینمی**.